

Gambaran Organ Reproduksi Jantan dan Spermatozoa Kelinci New Zealand dan Kelinci Lokal

Representation of Male Reproductive and Spermatozoa New Zealand Rabbit and Local Rabbit

Eko Susetyarini^{1*}, Poncojari Wahyono¹, Roimil Latifa¹, Endrik Nurrohman¹

¹Pendidikan Biologi, Fakultas Keguruan dan Ilmu Pendidikan, Universitas Muhammadiyah Malang

*Corresponding author: niniek08@gmail.com

Abstract

This study aims to describe the reproductive organs and spermatozoa of local rabbits and New Zealand rabbits. This type of research is descriptive. The study was conducted at the Integrated Laboratory for maintenance and Biology Laboratory of the University of Muhammadiyah Malang for observing images of reproductive organs and spermatozoa. The study was conducted from April to June 2019. 3-month-old rabbits were obtained from farmers in the East Java city of Batu. The results showed that the overall weight of the reproductive organs of New Zealand male rabbits was 3.7 grams, the right testicular weight was 0.82 grams, the left testis was 0.78 grams, penile weight was 1.4 grams, 0.7 grams was heavy from the epididymic ducts and vases efferen. The length of the right testis is 1.2 cm, the length of the left testis is 1.1 cm, the penis length is 1.4 cm, the length of the right vas deferens is 6.8 cm, and the left vas deferens is 6.6 cm. In local rabbits the overall weight of the reproductive organs is 2.25 grams, the weight of the right testis is 0.51 grams, the left testis is 0.48 grams, the penis weight is 0.86 grams, 0.4 grams is the weight of the epididymic duct and the efferent vas. The length of the right testis is 0.6 cm, the left testis is 0.5 cm, the penis length is 1.2 cm, the length of the right vas deferens is 4.6 cm, the length of the left vas deferens is 4.4 cm. Spermatozoa cells are clearly visible in the head and tail, but the observation of the number of New Zealand spermatozoa cells is larger and relatively larger than the local rabbit spermatozoa.

Keywords

Rabbit, Reproductive organs, Spermatozoa.

1. PENDAHULUAN

Kelinci merupakan kelompok mamalia dari family Leporidae dari ordo Ordomorpha (Pearce *et al.*, 2007). Kelinci secara umum dikelompokkan menjadi dua jenis yaitu kelinci bebas dan kelinci periharaan. Menurut rasnya dibedakan menjadi beberapa jenis, diantaranya Angora, Lyon, American, Dutc, Himalayan, New Zealand, dan lain-lain. Di Indonesia terdapat kelinci lokal yakni jenis kelinci Jawa (*Lepus negricollis*) dan jenis kelinci Sumatera (*Nesolagus netseherischlgel*) (Kemendikbud, 2013).

Kelinci New Zealand merupakan kelinci hasil persilangandari Flemish giant

dari Belgian hare berasal dari Amerika, kelinci ini memiliki ciri dada penuh, badanya medium tetapi terlihat gempal, kaki depan agak pendek, kepala besar agak bundar bulunya tebal dan halus (Masanto & Agus, 2013). Kelinci lokal Indonesia adalah kelinci yang berasal dari berbagai ras yang didatangkan ke Indonesia (Purnama, 2000).

Sama seperti hewan lainnya kelinci melakukan reproduksi dengan tujuan untuk mempertahankan jenisnya, dalam proses reproduksi melibatkan berbagai macam kelenjar dan organ-organ reproduksi (Toilehere, 1981). Sistem reproduksi

tersusun atas system internal dan eksternal. Pada kelinci jantan memiliki organ reproduksi internal terdiri dari testis yang terdapat sepasang yang merupakan organ penghasil spermatozoa dan epididymis sebagai saluran pematangan spermatozoa, sedangkan eksternalnya terdapat penis yang berfungsi sebagai organ mentransfer spermatozoa (Kastawi, 2003; Tenzer, 2003).

Spermatozoa dibentuk di dalam tubulus semeniferus yang berada didalam testis. Bentuk spermatozoa yang normal sempurna umumnya sel memanjang, yang terdiri dari kepala dan ekor. (Yatim, 2008). Spermatozoa pada masing-masing spesies mempunyai ukuran yang berbeda namun bentuknya hampir sama. Perbedaan relative ukuran dan bentuk spermatozoa pada berbagai jenis hewan (Susilawati, 2011).

Umumnya organ-organ reproduksi dan system reproduksi hewan vertebrata adalah sama, namun karena factor lain seperti jenis ras, tempat hidup menyebabkan perbedaan pada organ reproduksinya (Pratiwi, 1996). Kelinci jantan akan memiliki organ-organ reproduksi internal dan eksternal yang sama begitu juga dengan fungsinya, namun karena perbedaan jenis, ras akan memiliki gambaran organ reproduksi yang berbeda baik dari segi ukuran maupun bobotnya.

Tujuan dari penelitian ini adalah mengetahui gambaran organ-organ reproduksi dan spermatozoa kelinci jantan New Zealand dengan kelinci lokal.

2. METODE PENELITIAN

2.1 Jenis penelitian.

Jenis penelitian ini adalah deskriptif.

2.2 Tempat dan Waktu Penelitian.

Penelitian dilakukan di Laboratorium Terpadu Fakultas Perikanan dan Peternakan UMM untuk kegiatan adaptasi dengan lingkungan dan pemeliharaan kelinci dan Laboratorium Biologi Universitas Muhammadiyah Malang untuk kegiatan pembedahan, pengamatan organ-organ reproduksi dan pengamatan gambaran organ reproduksi serta spermatozoa. Penelitian dilakukan pada bulan April sampai Juni 2019. Kelinci berumur 3 bulan diperoleh dari peternak di wilayah kota Batu Jawa timur.

2.3 Prosedur Penelitian.

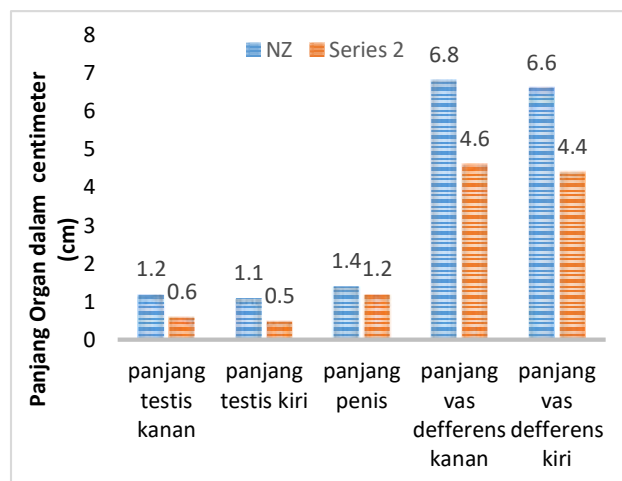
Penelitian dilakukan dengan langkah:

1. Mengkondisikan kelinci untuk bisa dibedah.
2. Membedah kelinci New Zealand dan kelinci lokal.
3. Mengambil organ dalam dan memisahkan berbagai macam organ reproduksi.
4. Menimbang masing-masing organ reproduksi menggunakan timbangan analitik.
5. Mengukur masing-masing organ reproduksi menggunakan penggaris dengan satuan centimeter dan kertas millimeter blok.
6. Membandingkan panjang dan berat organ reproduksi.
7. Mengamati spermatozoa kelinci didapatkan dari testis dan vas deferens kemudian diencerkan menggunakan larutan fisiologis.
8. Mengambil 2 tetes larutan fisiologis berisi cairan semen kelinci.
9. Mengamati menggunakan mikroskop dengan perbesaran tertentu dan mengambil gambar hasil pengamatan.
10. Membandingkan morfologi dan jumlah sel spermatozoa antara kelinci New Zealand dengan kelinci lokal.

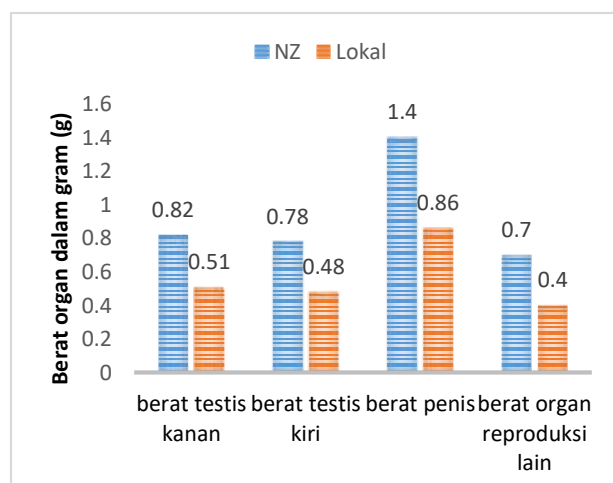
11. Mencatat hasil pengukuran panjang dan berat organ reproduksi.
12. Mendokumentasikan hasil pengamatan spermatozo.

3. HASIL DAN PEMBAHASAN

Data pengamatan berat organ-organ reproduksi meliputi berat testis kanan dan kiri, berat penis, berat vas deferens kanan dan kiri, data panjang organ reproduksi meliputi panjang testis kanan dan testis kiri, panjang penis, panjang vas deferens kanan dan kiri, data. Hasil pengamatan disajikan pada gambar 1 dan 2.



Gambar 1. Grafik Panjang Organ Reproduksi Kelinci



Gambar 2. Grafik Berat Organ Reproduksi Kelinci

Hasil penelitian didapatkan ukuran panjang testis kelinci New Zealand kanan 1,2 cm, panjang testis kiri 1,1 cm, kelinci lokal panjang testis kanan 0,6 cm, testis kiri 0,5 cm. Berat testis kanan New Zealand 0,82 kelinci lokal 0,51 gram, testis kiri 0,78 gram lokal 0,48 gram. Testis adalah organ utama dari system reproduksi jantan testis terdapat sepasang (Susetyarini, 2017).

Berat dan panjang testis kelinci jenis New Zealand lebih panjang dan lebih berat dibandingkan dengan kelinci lokal. Hal tersebut dikarenakan banyak factor. Testis memiliki variasi dari spesies ke spesies dalam hal bentuk, ukuran, dan lokasi tetapi struktur dasarnya sama (Frandsen, 2003). Ukuran dan berat testis tergantung pada umur, berat badan, dan jenis kelinci (Feradis, 2010).

Ukuran testis tergantung usia dan ukuran tubuh setiap individu, terdapat korelasi antara massa tubuh dan massa testis, namun massa tubuh tidak berkorelasi dengan panjang sperma suatu spesies, dengan demikian, dapat dimungkinkan bahwa terdapat korelasi pula antara ukuran tubuh dan ukuran testis (Breed & Taylor, 2000). Faktor yang mempengaruhi perbedaan ukuran testis adalah tergantung pada umur, berat badan, dan bangsa hewan (Feradis, 2010).

Panjang penis kelinci New Zealand 1,4 cm, kelinci lokal yaitu panjang penis 1,2 cm, panjang vas deferens New Zealand kanan 6,8 cm, kelinci lokal 4,6 cm, dan vas deferens New Zealand kiri 6,6 cm, kelinci lokal yaitu 4,4 cm. Berat keseluruhan organ reproduksi kelinci jantan New Zealand adalah 3,7 gram, kelinci lokal 2,25 gram, berat penis kelinci New Zealand 1,4 gram lokal 0,86 gram, 0,7 gram adalah berat dari

saluran epididymis dan vas efferent kelinci New Zealand dan 0,4 gram kelinci lokal.

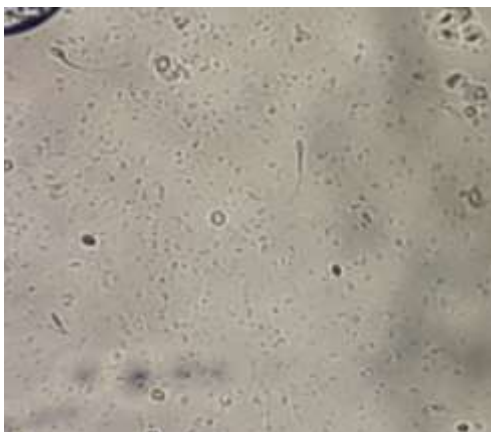
Keseluruhan aspek-aspek yang diamati meliputi panjang testis kanan dan kiri, panjang penis, panjang vas deferens kanan dan kiri, berat keseluruhan organ reproduksi, berat testis kanan dan kiri, berat penis, berat saluran lainnya, kelinci New Zealand menunjukkan hasil lebih panjang dan lebih berat dibandingkan dengan kelinci lokal. Hal tersebut dipegaruhi oleh banyak factor. Faktor-faktor yang mempengaruhi ukuran dari alat reproduksi hewan yaitu umur, berat hewan, jenis, dan faktor genetika (Dellman, 1992).

Hasil pengamatan organ reproduksi disajikan pada gambar 3a dan 3b.

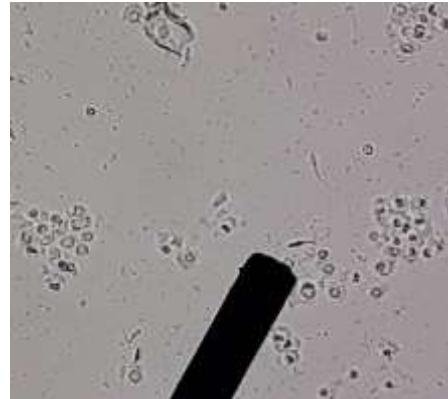

Gambar 3a. Organ reproduksi Kelinci New Zealand dan 3b. Organ reproduksi Kelinci lokal
(Sumber: Dokumentasi Pribadi, 2019)

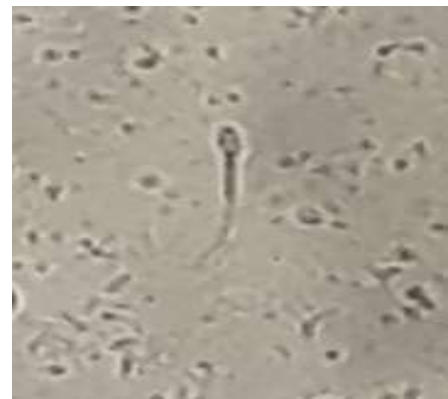Hasil pengamatan morfologi sel spermatozoa dengan perbesaran berbeda kelinci New Zealand nampak lebih besar dibandingkan spermatozoa lokal disajikan pada gambar 4, disajikan 5.



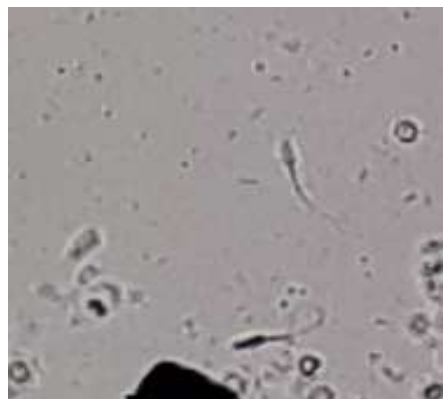Gambar 4. Spermatozoa Kelinci New Zealand
Perbesaran: 10x10
(Sumber: Dokumentasi Pribadi, 2019)



Gambar 5. Spermatozoa Kelinci lokal
Perbesaran: 10x10
(Sumber: Dokumentasi Pribadi, 2019)



Gambar 6. Spermatozoa kelinci New Zealand diperbesar.
(Sumber: Dokumentasi Pribadi, 2019)



**Gambar 7. Spermatozoa kelinci New lokal diperbesar.
(Sumber: Dokumentasi Pribadi, 2019)**

Pengamatan spermatozoa kelinci secara morfologi terlihat jelas adanya bagian kepala dan ekor. Bentuk spermatozoa yang normal sempurna umumnya sel memanjang, yang terdiri dari kepala dan ekor. (Yatim, 2008). Spermatozoa terdiri dari kepala, leher, bagian tengah dan ekor. Bentuk kepala spermatozoa tergantung dengan spesiesnya. Bentuk kepala spermatozoa kelinci adalah oval (Nalbondov, 1990).

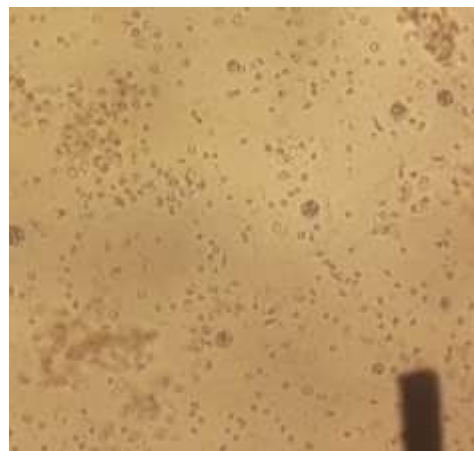
Pada bagian kepala terdapat akrosom. System akrosom pada spermatozoa berasal dari vesikel vesikel akrosom dan terletak pada tudung kepala sperma (Frandsen, 1996). Fungsi akrosom dalam proses fertilisasi sangat penting karena menghasilkan enzim Hialuronidase atau zona lisin untuk penerobosan ovum (Wiyanti *et al.*, 2013).

Sel spermatozoa selain memiliki kepala juga terdapat leher dan ekor, hasil pengamatan menunjukkan bahwa ekor spermatozoa kelinci New Zealand maupun lokal berbentuk memanjang, meruncing kearah bagian belakang. Menurut Frandsen (1992) ekor spermatozoa menyerupai flagellum yang berfungsi untuk bergerak. Pada ekor spermatozoa terdapat serabut-serabut untuk bergerak dan mendapatkan energy dari mitokondria (Tolihere, 1979).

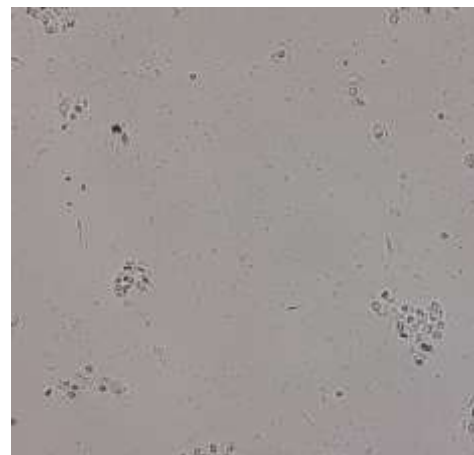
Morfologi dan ukuran spermatozoa bisa berubah morfologinya pada saat di dalam epididymis (Johnson & Evererit, 1988). Spermatozoa bisa mengalami kelainan yang dianggap sebagai abnormalitas spermatozoa. Ada beberapa macam kelainan pada spermatozoa diantaranya: ukuran kepala lebih besar, lebih kecil, kepala ganda, ekor ganda,

spermatozoa tanpa kepala, tanpa ekor. Apabila abnormalitas spermatozoa mendekati atau lebih dari 50 persen dari total spermatozoa, maka akan menyebabkan spermatozoa bersifat steril (Nalbondov, 1990).

Hasil pengamatan perbandingan jumlah sel spermatozoa kelinci menggunakan mikroskop disajikan pada gambar 8 dan 9.



**Gambar 8. Spermatozoa kelinci New Zealand.
Perbesaran: 4x10
(Sumber: Dokumentasi pribadi, 2019)**



**Gambar 9. Spermatozoa kelinci Lokal.
Perbesaran: 10x10
(Sumber: Dokumentasi pribadi, 2019)**

Pada pengamatan sel spermatozoa New Zealand lebih banyak dan relative lebih

besar jika dibandingkan dengan spermatozoa kelinci lokal. Spermatozoa pada masing-masing spesies mempunyai ukuran yang berbeda akan tetapi bentuknya hampir sama.

Spermatozoa kelinci dihasilkan ditubulus semeniferus atas pengaruh FSH (*Follicle Stimulating Hormone*) (Johnson & Evererit, 1988). Produksi plasma semen dan spermatozoa dikontrol oleh hormone tetosteron yang dihasilkan oleh sel Leydig yang berada di testis tepatnya diantara tubulus semeniferus. Testis dalam memproduksi spermatozoa dipengaruhi oleh hormone FSH dan LH yang dihasilkan oleh hipofisis anterior (Hafez, 1980).

5. KESIMPULAN

Kesimpulan dari penelitian ini adalah organ reproduksi kelinci New Zealand lebih berat dan panjang dibandingkan organ reproduksi kelinci lokal. Spermatozoa kelinci New Zealand secara morfologi lebih besar dibandingkan kelinci lokal.

Disarankan untuk meneliti organ reproduksi dan spermatozoa kelinci pada usia setelah proses kopulasi atau setelah masa birahi untuk melihat apakah ada perbedaan dengan kelinci sebelum kawin. Pengamatan jumlah sel spermatozoa kelinci menggunakan alat ukur misalkan Haemositometer agar diketahui dengan pasti jumlah angka sel spermatozoa, dan bisa dibandingkan kedua jenis kelinci yang berbeda jenisnya

4. UCAPAN TERIMAKASIH

Penulis mengucapkan terimakasih kepada Direktorat Penelitian dan Pengabdian Masyarakat (DPPM) Universitas Muhammadiyah Malang dan Kementrian Riset dan Teknologi Pendidikan Tinggi.

Perbedaan terdapat pada ukuran dan bentuk spermatozoa pada berbagai jenis hewan (Susilawati, 2011).

5. DAFTAR PUSTAKA

- Breed, W.G., and Jasm, Taylor (2000). Body mass testes, and sperm size in murine rodents. *J. Mamm.* 81;758-768
- Dellman, H.D., dan Brown, E.M. 1992. *Buku Teks Histologi Veterier II*. UI Press Jakarta
- Feradis. 2010. *Reproduksi Ternak*. Alfabeta. Bandung.
- Frandsen, R.D., W. Lee Wilke, and Anna Dee Fails. 2009. *Anatomy And Physiology of Farm Animals 7th Editions*. Wiley-Blackwell. United State of America.
- Frandsen, R.D. 1996. *Anatomi dan Fisiologi Ternak. Edisi Keempat*. Penerjemah B. Srigandono dan K. Praseno. Gadjah Mada University Press. Yogyakarta.
- Hafez, E.S.E. 1993. *Reproduction in Farm Animals. Leaand Fibiger*. Philadhelphia.
- Hercourt-Brown, Frances. 2002. *Textbook of Rabbits medicine*. UK. Reed. Education and professional publishing Ltd.
- Johnson, M., B. Everitt. 1990. *Essensial Reproduction. 3rd Edition*. Blackwell Sci. Pub. Oxford, London, Edinburg.
- Kastawi, yusuf *et al.*, (2003). *Zoologi Avertebrata. Malang*. Jurusan Biologi FMIPA. Universitas Negeri Malang

Kemendikbud, 2014. *Bahan ajar Reproduksi Hewan*. Direktorat Pembinaan SMK Kemendikbud. Jakarta

Nalbandow, A.V. 1990. *Fisiologi Reproduksi pada Mamalia dan Unggas*. Diterjemahkan oleh: Soenarjo Keman. Penerbit. Universitas Indonesia. Jakarta.

Pearce, A.L., Richard, R.G., Nils, S., Schneider, E., Peace, S.G. 2007. *Animal Models For Implant Biomaterial Research In Bone: A Review*. European Science And Materials Journal. 13: 1-10.

Purnama, 2000. *Pola Reproduksi pada Kelinci*. Balai Penelitian Ternak. Bogor. Hal 99-104.

Susetyarini, Eko *et al.*, 2017. *Buku Ajar Embriologi dan Reproduksi Hewan*. Jurusan Biologi FKIP UMM. Malang.

Susilawati, T. 2011. *Spermatozoatologi*. Universitas Brawijaya Press. Malang

Toilehere, Mozez R. 1993. *Fisiologi Reproduksi Pada Ternak*. Penerbit Angkasa. Bandung.

Tenzer, Amy. 2003. *Bahan ajar Struktur Hewan II*. Malang. Direktorat Jendral Pendidikan Tinggi.

Wiyanti, D.C., N. Isnaini dan P. Trisinuwati. 2013. Pengaruh Lama Simpan Semen Pengencer NaCl Fisiologis Pada Suhu Kamar Terhadap Kualitas spermatozoa Ayam kampung (*Gallus domesticus*). *Jurnal kedokteran hewan*. 7 (1).

Wildan, Yatim. 1987. *Biologi Modern, Pengantar Biologi*. Penerbit Tarsito, Bandung.

Diskusi

Penanya: Laksmindra Fitria
Universitas Gadjah Mada

Pertanyaan:

Bagaimana perbedaan antara kedua jenis kelinci? Serta berat badan, umur, dan profil 2 kelinci tersebut (New Zealand dan local)?

Jawaban:

Umur kelinci yang menjadi sampel pengamatan yakni sekitar 2-3 bulan. Kelinci New Zealand memiliki bulu sangat lebat serta kepalanya besar dan agak bundar, untuk penelitian ini masih pada tahap sebagai data awal dan sebagai syarat luaran penelitian