

# PENGARUH PEMBERIAN GETAH TANAMAN PATAH TULANG SECARA TOPIKAL TERHADAP GAMBARAN HISTOPATOLOGIS DAN KETEBALAN LAPISAN KERATIN KULIT

Supriyanto, Lilis Astria Ika Luviana

Jurusan Biologi Fakultas MIPA Universitas Negeri Semarang Kampus Sekaran

Email: [supribio@yahoo.co.id](mailto:supribio@yahoo.co.id)

## ABSTRAK

Tumbuhan patah tulang merupakan salah satu tumbuhan yang mempunyai sifat toksik terhadap kulit dan lapisan lendir. Sifat toksik terdapat pada getahnya yang putih seperti susu. Kandungan utama getah tanaman patah tulang ini adalah phorbol ester dan ingenol ester. Seringkali, penggunaan getah tanaman patah tulang ini pada waktu dioleskan mengenai jaringan sehat di sekitar kulit yang sakit. Untuk itu, perlu dilakukan penelitian bagaimana pengaruh kerjanya dan apakah pengobatan dengan getah tanaman ini cukup aman ataukah menimbulkan kerusakan juga pada jaringan yang sehat. Penelitian bertujuan untuk mengetahui perubahan histopatologis pada kulit serta mengetahui perubahan ketebalan lapisan keratin kulit setelah pemberian getah tanaman patah tulang secara topikal. Dalam penelitian ini, 6 ekor kelinci putih dibagi secara acak menjadi 3 kelompok pemberian, masing-masing kelompok pemberian terdiri dari 2 ekor yaitu kelompok pemberian 1 hari, 5 hari, dan 10 hari. Kontrol dan perlakuan terdapat pada satu individu. Pemberian getah tanaman patah tulang dilakukan rutin sekali sehari sesuai dengan kelompok pemberian. Mencatat perubahan warna kulit sebelum pembedahan. Pembedahan dilakukan sebanyak 3 kali yaitu setelah 1 hari, 5 hari dan 10 hari pemberian getah tanaman patah tulang, selanjutnya dibuat preparat kulit dengan pewarnaan hematoxilin-eosin untuk melihat struktur mikroanatomi dan perubahan histologis. Hasil penelitian pemberian getah tanaman patah tulang secara topikal menunjukkan perubahan warna pada kelompok pemberian berupa eritem. Eritem terjadi mulai dari eritem sangat tipis hingga eritem yang sangat jelas. Dari gambaran mikroanatomi kulit terdapat hiperplasi epidermis, namun tidak ditemukan piknosis maupun nekrosis. Hiperplasi dapat dilihat terjadi peningkatan ketebalan lapisan keratin pada epidermis.

**Kata kunci :** *Euphorbia tirucalli*, histopatologis, epidermis, keratin.

## PENDAHULUAN

Tanaman patah tulang (*Euphorbia tirucalli*) dikenal juga dengan nama susuran atau kayu urip. Tanaman ini berasal dari Afrika, namun secara luas ditanam dan mengalami penyebaran di seluruh daerah tropis dan subtropis. Tanaman ini di Indonesia tumbuh dengan baik dan dikenal sebagai salah satu jenis tanaman yang biasa digunakan masyarakat sebagai obat tradisional.

Tumbuhan patah tulang merupakan salah satu tumbuhan yang mempunyai sifat toksik terhadap kulit dan lapisan lendir. Sifat toksik terdapat pada getahnya yang putih seperti susu. Menurut Soen (1994) getahnya yang berasal dari potongan dahan dan ranting mengandung triterpen setelah dilakukan pemurnian



dengan cara kromatografi kolom. Triterpen ini dapat merusak lapisan lendir dan apabila mengenai mata bisa menyebabkan kebutaan. Air rebusannya biasa digunakan untuk racun ikan. Apabila termakan, tanaman ini dapat menimbulkan gejala keracunan berupa sakit perut dan diare. Namun, justru sifat toksik inilah yang dimanfaatkan oleh masyarakat sebagai obat untuk berbagai kelainan kulit. Tanaman ini di masyarakat digunakan sebagai obat luar untuk kutil, kapalen, mengeluarkan duri yang tertinggal di kulit, tahi lalat yang membesar dan obat oles pada patah tulang tertutup. Untuk obat luar biasanya dimanfaatkan getah atau tanaman segar yang ditumbuk dan dioleskan pada bagian kulit yang sakit.

Kandungan kimia getah tanaman patah tulang berupa getah asam (*latex acid*) yang mengandung *euphorbone*, *taraksasterol*, *lakterol*, *eophol*, senyawa damar, *kautschuk* (zat karet) dan asam ellaf. Senyawa damar menyebabkan rasa tajam atau dapat menyebabkan kerusakan pada selaput lendir (Dalimartha 2003). Taraxerane yang terkandung dalam tanaman ini merupakan suatu triterpen (Rasool 1998). Kandungan utama dalam tanaman ini adalah diterpen dari *phorbol ester* dan *ingenol ester*. Kedua zat aktif tersebut bersifat toksik sebagai iritan pada kulit dan mukosa. *Latex* dari tanaman patah tulang ini dapat menyebabkan keratokonjungtivitas jika mengenai mata. Gejalanya meliputi rasa panas terbakar pada bola mata dan kelopak mata, keluar air mata dan silau. Gejala ini akan diikuti dengan kemosis dari konjungtiva, penglihatan kabur dan bertambahnya rasa sakit. Selain itu adanya *latex* dapat menyebabkan kulit seperti terbakar, *ulceraci* dan dermatitis.

Kandungan kimia pada getah tanaman ini tidak begitu diperhatikan pada penggunaan obat tradisional, tetapi fakta mengatakan tanaman ini memiliki banyak kandungan kimia yang berbahaya yang dapat menimbulkan efek yang tidak baik pada pengobatan, terutama pada kanker. *Latex* mengandung terpen, termasuk *phorbol ester* dan *ingenol ester*. *Phorbol ester* dapat menyebabkan iritasi, dan pada catatan klinis sebagai pemicu tumor.

Meskipun penggunaannya cukup luas, namun belum diketahui bagaimana mekanisme kerja getah tanaman patah tulang ini dalam mengobati penyakit kulit seperti kutil dan kapalen. Seringkali, penggunaan getah tanaman patah tulang ini pada waktu dioleskan mengenai jaringan sehat di sekitar kulit yang sakit. Untuk itu, perlu dilakukan penelitian bagaimana pengaruh getah tanaman patah tulang ini terhadap kulit sehingga dapat diketahui bagaimana kerjanya dan apakah pengobatan dengan getah tanaman ini cukup aman ataukah menimbulkan kerusakan juga pada jaringan yang sehat.

Kulit dibagi menjadi dua lapisan yaitu epidermis dan dermis. Epidermis adalah lapisan luar kulit yang tipis dan avaskuler. Terdiri dari epitel berlapis gepeng, bertanduk, mengandung sel melanosit, Langerhans dan sel merkel. Fungsi utamanya adalah sebagai proteksi barrier, organisasi sel, sintesis vitamin D dan sitokin, pembelahan dan mobilisasi sel, pigmentasi (melanosit) dan pengenalan alergen (sel Langerhans).

Epidermis dapat berperan dalam mekanisme penyembuhan karena epidermis pada lapisan luar membentuk selaput yang terdiri atas sel-sel mati, lapisan tanduk atau stratum korneum, yang berisi protein keratin dan campuran kompleks lipid. Membran ini biasanya mengelupas dengan kecepatan yang tetap



dimana sel-sel digantikan oleh sel-sel yang lebih dalam, bagian yang hidup dari epitel. Dengan cara ini, lapisan tanduk memiliki ketebalan yang tetap pada setiap daerah tubuh dengan rata-rata sekitar 0,1 mm. Karena itu, sifat lapisan epidermis menunjukkan proses dinamis keratinisasi, dimana secara morfologi dan secara biokimia terjadi di dalam sel-sel selama sel-sel bergerak ke arah permukaan (Genesser 1994). Epidermis terdiri atas lima lapis sel penghasil keratin (keratinosit), yaitu: (1) Stratum basale (*Stratum germinativum*), terdiri atas selapis sel kuboid atau silindris basofilik yang terletak di atas lamina basalis pada batas antara epidermis dan dermis. (2) Stratum spinosum terdiri dari beberapa lapis sel. Lapisan ini terdiri atas sel-sel kuboid, polygonal, atau agak gepeng dengan inti di tengah dan sitoplasma yang berisi lamela. (3) Stratum granulosum terdiri dari atas tiga sampai lima lapisan sel-sel romboid gepeng dengan sumbu panjangnya sejajar dengan permukaan epidermis. (4) Stratum lucidum merupakan lapisan tampak jelas pada kulit yang tebal. Terdiri atas selapis tipis sel eosinofik yang sangat gepeng dan bersifat translusen. (5) Stratum korneum yang merupakan lapisan luar epidermis, stratum korneum yang bersifat tebal pada telapak tangan dan telapak kaki dan terdiri dari sel-sel jernih berbentuk sisik yang makin menjadi gepeng bila mendekati permukaan.

Dermis terdiri atas dua lapisan yang tidak berbatas jelas, dimana lapisan papilaris yang lebih tipis mengisi permukaan bawah epidermis yang cekung, sedangkan bagian yang paling dalam melanjutkan diri ke dalam lapisan retikularis yang tebal (Genesser 1994).

Pada saat sel mati berubah secara kimiawi, jaringan hidup yang bersebelahan akan memberikan respon dan menimbulkan reaksi peradangan (Bratawidjaja 2000). Peradangan sel merupakan reaksi vaskuler yang hasilnya merupakan pengiriman cairan, zat-zat terlarut dan sel-sel dari sirkulasi ke jaringan interstitial pada daerah cedera atau nekrosis. Peradangan adalah gejala pertahanan yang hasilnya akan menetralkan dan pembuangan agen penyerang, penghancuran jaringan nekrosis dan pembentukan keadaan yang dibutuhkan untuk perbaikan dan pemulihan. Inflamasi atau peradangan adalah reaksi terhadap benda asing yang masuk ke dalam tubuh, Invasi mikroorganisma, trauma bahan kimia, faktor fisik dan alergi. Inflamasi ditandai dengan perpindahan cairan protein plasma dan leukosit dari pembuluh darah ke jaringan. Inflamasi ditandai dengan kemerahan (*rubor eritem*), panas (*calor*), bengkak (*tumor*), rasa sakit (*dolor*) dan gangguan fungsi (*functio laesa*). Pada saat inflamasi terjadi vasodilatasi dengan peningkatan permeabilitas pembuluh darah dan pelebaran pembuluh darah. Setelah inflamasi biasanya akan diikuti dengan pemulihan, dengan catatan cedera yang terjadi tidak menimbulkan perubahan yang bersifat menetap.

Semua senyawa kimia mempunyai kecenderungan untuk menghasilkan beberapa reaksi ketika kontak dengan kulit. Respon mungkin bisa disebabkan oleh aberasi fisik oleh partikel, walaupun hanya sebentar waktu kontak dan sedikit dalam tingkatannya. Interaksi kimia dari substansi asing, cairan atau solid dengan kulit juga dapat menimbulkan respon pada kulit. Hal ini bisa menyebabkan tingkatan yang bervariasi dari eritem dan edema pada daerah kontak. Jika respon ini terjadi maka menunjukkan bahwa substansi kimia tersebut menekan stratum korneum dan masuk ke lapisan epidermis dari kulit. Penyerapan dapat terjadi



melalui epidermis, sel folikel rambut atau sel yang menutup dinding saluran keringat (Sperling 1984).

Tanaman patah tulang (*finger tree*/tetulang/tulang-tulangan/pohon pensil/pohon jari. Tanaman ini memiliki getah berwarna putih seperti susu yang bersifat toksik. Kandungan kimia pada getah tanaman ini tidak begitu diperhatikan pada penggunaan obat tradisional, tetapi fakta mengatakan tanaman ini memiliki banyak kandungan kimia yang berbahaya yang dapat menimbulkan efek yang tidak baik pada pengobatan, terutama pada kanker. Latex mengandung terpen, termasuk phorbol ester, dan ingenol ester. Phorbol ester dapat menyebabkan iritasi, dan pada catatan secara klinis sebagai pemicu tumor. Tumor dapat berpotensi menjadi kanker. Nampak tidaknya tumor akibat bahan kimia tersebut tergantung dari lamanya penggunaan bahan kimia tersebut dan ketahanan dari sistem imun seseorang, sehingga pemanfaatan getah tanaman patah tulang sebagai pengobatan terhadap seseorang perlu melihat sejarah penyakit yang diderita sebelumnya, agar efek samping dapat diperkecil.

## **METODE PENELITIAN**

Penelitian dilakukan di Laboratorium Fisiologi Hewan Jurusan Biologi, FMIPA Unnes. Pembuatan preparat kulit dilakukan di Badan Penyelidikan Penyakit Hewan (BPPH)/ Balai Besar Veteriner (BBVet), Wates, Yogyakarta.

Populasi penelitian ini adalah kelinci putih. Sampel penelitian ini adalah 6 ekor kelinci putih berjenis kelamin jantan, dewasa dengan umur 3-4 bulan dan berat badan 1-1,5 kg. Penentuan sampel tiap kelompok dilakukan secara acak.

Variabel dalam penelitian ini adalah variabel bebas, variabel tergantung dan variabel kendali. Variabel bebasnya adalah pemberian getah tanaman patah tulang, variabel tergantung berupa gambaran histopatologi kulit (epidermis) dan ketebalan lapisan keratin kulit. Variabel kendalinya adalah umur 3-4 bulan, jenis kelamin, berat badan, luas kulit, pakan dan tempat pemeliharaan hewan coba.

Alat yang digunakan dalam penelitian ini adalah kaca penutup, kaca benda, kandang kelinci, mikrotom, alat pembuatan preparat histologis, mikroskop binokuler, mikrometri, kamera, alat bedah minor. Bahan yang digunakan dalam penelitian ini adalah kelinci 6 ekor, pakan kelinci selama 3 minggu berupa sayuran, tanaman patah tulang 5 pot, kemikelia untuk pembuatan preparat.

Penelitian dilakukan dengan membagi hewan uji menjadi 3 kelompok, masing-masing kelompok terdiri dari 2 ekor kelinci putih yaitu kelompok pemberian 1 hari, 5 hari dan 10 hari. Memberikan perlakuan dengan mengoleskan getah tanaman patah tulang sampai merata di permukaan kulit pada bidang perut bagian kiri yang telah dihilangkan rambutnya. Pengolesan diberikan sekali sehari. Mencatat perubahan warna kulit yang terjadi pada masing-masing bidang pengamatan. Selanjutnya membunuh kelinci sehari kemudian setelah pemberian getah tanaman patah tulang, kemudian mengambil kulit yang mendapatkan perlakuan dan kulit yang tidak mendapatkan perlakuan (kontrol) dan memfiksasinya dengan formalin 10 %, selanjutnya dibuat preparat irisan melintang untuk dilihat struktur histopatologinya. Kemudian mencatat perubahan histologis yang terjadi pada masing-masing bidang pengamatan. Selanjutnya data dianalisis secara deskriptif.



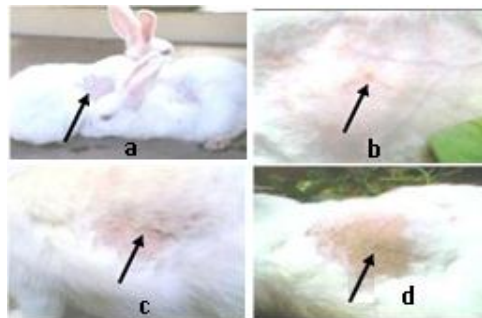
## HASIL DAN PEMBAHASAN

### A. Hasil

Setelah melaksanakan penelitian terhadap 6 ekor kelinci putih, dengan pengolesan getah tanaman patah tulang pada kelompok pemberian 1 hari, 5 hari dan 10 hari didapatkan hasil ada perubahan warna kulit pada masing-masing bidang pengamatan dari tiga kali pembedahan. Pembedahan pada penelitian ini sebanyak tiga kali, yaitu di hari pertama, kelima dan hari kesepuluh setelah pemberian getah tanaman patah tulang, masing-masing pembedahan terdapat dua ulangan dengan hasil yang didapat sebagai berikut.

#### 1. Perubahan Warna Kulit Pada Bidang Pengamatan

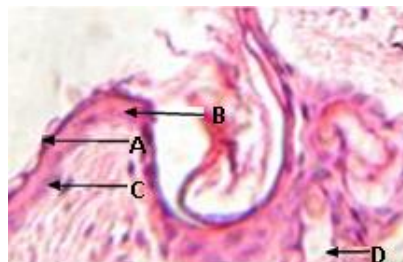
Setelah pemberian perlakuan terhadap 6 ekor kelinci putih dengan pengolesan getah tanaman patah tulang pada kelompok pemberian 1 hari, 5 hari dan 10 hari, didapatkan perubahan warna kulit pada bidang pengamatan kelompok pemberian 5 hari dan kelompok pemberian 10 hari. Sebelum diberikan getah tanaman patah tulang, kulit kelinci berwarna putih bersih. Perubahan warna kulit pada bidang pengamatan masing-masing kelompok dapat dilihat pada gambar.



Gambar 1. warna kulit kelinci putih (a). Kontrol kelompok pemberian. (b) Kelompok pemberian 1 hari. (c). Kelompok pemberian 5 hari. (d). Kelompok pemberian 10 hari.

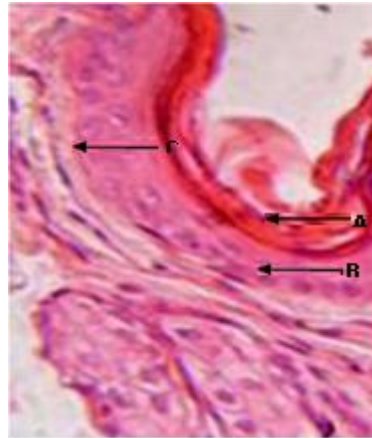
#### 2. Gambaran Histopatologis Kulit Kelinci

Dari data pengamatan dapat diketahui bahwa setiap kelompok ditiap pembedahan memperlihatkan adanya hiperplasi pada stratum korneum. Pengamatan mikroskopis pada struktur histopatologis kulit kelinci pada kontrol menunjukkan epidermis tampak tipis, lapisan-lapisan pada epidermis dapat dibedakan dengan jelas.



Gambar 2. Struktur histopatologis kulit kelinci pada kontrol kelompok pemberian 10 hari. Perbesaran 400x. Keterangan, A: Stratum korneum; B: Stratum spinosum; C: Stratum basal; D: papila dermis. Pewarnaan HE





Gambar 2. Struktur histopatologis kulit kelinci pada kelompok pemberian 10 hari. Perbesaran 400x. Keterangan, A: Hiperplasi stratum korneum; B: Stratum spinosum, C; stratum basal. Pewarnaan HE.

Gambaran histopatologis kulit kelinci pada kelompok pemberian 10 hari (gambar 2), menunjukkan stratum basal dan stratum spinosum dalam keadaan normal, batas sel pada stratum basal dan spinosum jelas, pada stratum korneum terjadi hiperplasi. Hiperplasi banyak, sudah merata pada semua bagian stratum korneum, tetapi tidak ditemukan kerusakan sel, nekrosis, maupun piknosis pada epidermis.

### 3. Ketebalan lapisan Keratin kulit Kelinci

Tabel 1 Ketebalan lapisan keratin kulit pada kelinci

Pengukuran (x)	Ketebalan lapisan keratin kulit pada kelinci					
	kelompok 1 hari		Kelompok 5 hari		Kelompok 10 hari	
	kontrol	perlakuan	Control	perlakuan	kontrol	Perlakuan
x1	9,9 $\mu\text{m}$	16,5 $\mu\text{m}$	6,6 $\mu\text{m}$	13,2 $\mu\text{m}$	4,95 $\mu\text{m}$	9,9 $\mu\text{m}$
x2	3,3 $\mu\text{m}$	6,6 $\mu\text{m}$	3,3 $\mu\text{m}$	16,5 $\mu\text{m}$	6,6 $\mu\text{m}$	56,1 $\mu\text{m}$
x3	3,3 $\mu\text{m}$	16,5 $\mu\text{m}$	4,95 $\mu\text{m}$	19,8 $\mu\text{m}$	6,6 $\mu\text{m}$	6,6 $\mu\text{m}$
x4	6,6 $\mu\text{m}$	16,5 $\mu\text{m}$	3,3 $\mu\text{m}$	16,5 $\mu\text{m}$	3,3 $\mu\text{m}$	49,5 $\mu\text{m}$
x5	6,6 $\mu\text{m}$	13,2 $\mu\text{m}$	3,3 $\mu\text{m}$	23,1 $\mu\text{m}$	3,3 $\mu\text{m}$	19,8 $\mu\text{m}$
x6	6,6 $\mu\text{m}$	9,9 $\mu\text{m}$	3,3 $\mu\text{m}$	23,1 $\mu\text{m}$	3,3 $\mu\text{m}$	29,7 $\mu\text{m}$
x	6,05 $\mu\text{m}$	13,2 $\mu\text{m}$	4,125 $\mu\text{m}$	18,7 $\mu\text{m}$	4,675 $\mu\text{m}$	28,6 $\mu\text{m}$

### B. Pembahasan

Hasil pengamatan perubahan warna kulit pada masing-masing kelompok pemberian 1 hari, 5 hari dan 10 hari sebelum pembedahan, menunjukkan perbedaan yang jelas. Pada kelompok pemberian 1 hari, 5 hari dan 10 hari, sebagian menunjukkan adanya peradangan dan eritem, eritem dapat kelihatan tipis sampai sangat jelas tergantung dari lamanya kontak kulit yang terpapar oleh getah tanaman patah tulang, sedangkan kontrol pada masing-masing kelompok pemberian tidak menunjukkan peradangan dan eritem sama sekali.



Terjadinya perubahan warna pada kulit kelinci dari putih menjadi merah muda ataupun merah kekuningan, karena adanya reaksi radang pada kulit yang terpapar getah tanaman patah tulang. Radang ialah reaksi jaringan hidup terhadap semua bentuk jejas. Dalam reaksi ini ikut berperan pembuluh darah, saraf, cairan dan sel-sel tubuh di tempat jejas. Pada dasarnya radang adalah suatu pertahanan oleh tubuh. Karena kedua komponen utama pertahanan tubuh, yaitu antibodi dan leukosit yang terdapat dalam aliran darah, sehingga fenomena vaskuler berperan penting pada proses radang.

Perubahan warna kulit pada kelinci putih mulai tampak pada kelompok pemberian 5 hari, yaitu merah muda. Kemerahan merupakan hal pertama yang terlihat di daerah yang mengalami peradangan. Pada saat reaksi peradangan timbul, terjadi pelebaran arteriola yang mensuplai darah ke daerah peradangan. Sehingga lebih banyak darah mengalir ke mikrosirkulasi lokal, dan kapiler meregang dengan cepat terisi penuh dengan darah. Keadaan ini disebut juga hiperemia atau kongesti, menyebabkan warna merah lokal karena peradangan akut. Pembengkakan sebagian disebabkan hiperemi dan sebagian besar ditimbulkan oleh pengiriman cairan dan sel-sel dari sirkulasi darah ke jaringan-jaringan interstitial.

Salah satu bahan kimia yang terdapat dalam getah tanaman patah tulang adalah *latex* yang membuat getah berwarna putih dan meninggalkan bekas kekuningan bila sudah kering. Pemberian getah tanaman patah tulang secara rutin pada kulit kelinci, selain dapat membuat kulit kelinci teriritasi dan terjadi peradangan juga meninggalkan bekas kekuningan, sehingga warna kulit kelinci pada kelompok pemberian hari ke-10 menjadi merah kekuningan disertai eritem yang sangat jelas.

Sperling (1984) mengatakan bahwa semua senyawa kimia mempunyai kecenderungan untuk menghasilkan beberapa reaksi ketika terdapat kontak dengan kulit. Respon mungkin bisa disebabkan oleh aberasi fisik oleh partikel. Walaupun hanya sebentar waktu kontaknya dan sedikit dalam tingkatannya. Interaksi kimia dari substansi asing, cairan atau solid dengan kulit juga dapat menimbulkan respon pada kulit. Hal ini bisa mengakibatkan tingkatan yang bervariasi dari eritem dan edema pada sisi kontak. Jika respon ini terjadi, maka menunjukkan substansi kimia tersebut menekan stratum korneum dan masuk ke lapisan epidermis dari kulit. Penyerapan dapat terjadi melalui sel epidermis.

Hiperplasi merupakan bertambahnya jumlah sel dalam suatu jaringan atau alat tubuh yang tersusun oleh sel yang memiliki kemampuan membelah secara mitosis dalam masa pasca embrionik, dalam hal ini adalah epidermis. Epidermis yang mengalami hiperplasi memiliki sel lebih banyak dalam ukuran yang normal. Hiperplasi dapat terjadi dalam keadaan fisiologi maupun patologi. Pada semua kelompok pemberian, telah ditemukan hiperplasi epidermis, yang membedakan antara kelompok pemberian satu hari, lima hari dan sepuluh hari adalah jumlah sel yang mengalami hiperplasi epidermis, pada kelompok pemberian lima hari hiperplasi belum merata dan pemberian sepuluh hari hiperplasi sudah merata, hal ini dapat dilihat pada perbedaan ketebalan lapisan keratin. Semakin lama pemberian perlakuan semakin banyak dijumpai hiperplasi epidermis. Pada penelitian ini belum diketahui akan mengarah kemana gejala hiperplasi epidermis



ini, karena pada kelompok pemberian sepuluh hari masih menunjukkan hiperplasi. Ada dua kemungkinan, pertama kemampuan sel dalam detoksifikasi senyawa kimia terbatas dan terjadi nekrosis yang berakibat menipisnya epidermis (terjadi pengelupasan stratum korneum) dan menimbulkan penyakit klinik dan yang kedua hiperplasi dapat meningkatkan resiko terjadinya neoplasia atau tumor yang juga akan mengarah pada kanker bila sistem imun melemah.

Phorbol ester merupakan senyawa yang bersifat semipolar yang larut dalam aseton, etil asetat, etanol, metil chlorida tapi tidak larut dalam air (Widodo dan Sumarsih 2007). Phorbol ester sensitif terhadap kondisi asam dan alkali. Kulit memiliki kecenderungan bersifat asam, dapat bereaksi dengan ikatan garam dalam keratin kulit sehingga senyawa phorbol ester tersebut bersifat polar, maka akan larut dalam senyawa polar seperti air. Sel-sel dalam tubuh khususnya sel kulit bersifat hidrofilik, sehingga phorbol ester dapat dengan mudah menyusup ke dalam kulit melalui epidermis. Senyawa kimia yang masuk ke dalam kulit akan disensitisasi oleh sel T yang tersebar dalam sirkulasi darah pada dermis dan akibat dari reaksi ini berpengaruh pada stratum basal (Robin dan Kumar 1995). Stratum basal bertanggung jawab dalam aktivitas mitosis dalam memperbaharui sel epidermis secara konstan. Senyawa kimia yang masuk dapat merangsang stratum basal untuk bermitosis lebih cepat, sehingga sel membelah lebih cepat. Karena mitosis lebih cepat daripada pengelupasan sel, akan terjadi penumpukan sel pada stratum korneum. Stratum korneum banyak tersusun oleh sel-sel keratin tanpa inti. Dari hasil mikrometri ketebalan lapisan keratin kulit, pada masing-masing kelompok pemberian menunjukkan peningkatan ketebalan lapisan keratin kulit sesuai dengan lamanya pemberian getah tanaman patah tulang. Dengan membandingkannya dengan kontrol pada masing-masing kelompok pemberian, ketebalan lapisan keratin meningkat 2 kali lebih banyak dari ketebalan normal pada kelompok pemberian 1 hari dan semakin meningkat pada kelompok pemberian 10 hari.

## **SIMPULAN DAN SARAN**

### **A. Simpulan**

Dari hasil penelitian dan pembahasan dapat diambil kesimpulan:

1. Pemberian getah tanaman patah tulang secara topikal berpengaruh pada struktur histopatologis kulit kelinci putih berupa peningkatan hiperplasi pada stratum korneum epidermis.
2. Getah tanaman patah tulang berpengaruh pada ketebalan lapisan keratin kulit pada kelinci putih

### **B. Saran**

Berdasarkan kesimpulan di atas maka saran yang perlu diperhatikan adalah Perlu adanya penelitian lebih lanjut tentang pengaruh pemberian getah tanaman patah tulang secara topikal dengan variasi waktu dan luas olesan terhadap gambaran histopatologis dan ketebalan lapisan keratin kulit.





## DAFTAR PUSTAKA

- Bratawidjaja, KG. 2002. *Imunology*. Jakarta: Balai Penerbit Fakultas Kedokteran Universitas Indonesia.
- Dalimartha S. 2003. *Atlas Tanaman Obat Indonesia* Jilid 3. Jakarta: Trubus Agriwidya.
- Geneser F. 1994. *Textbook of Histology*. Munksgaard, Copenhagen, Denmark.
- Rasool N, Khan AQ, Manno JE, Winek CL. 1998. A Taraxerane Type Triterpene from *Euphorbia tirucalli*. *Phytochemistry* 28 (4): 1553-1558.
- Robin dan Kumar. 1995. *Buku Ajar Patologi I*. Alih bahasa, Staff Pengajar Laboratorium Patologi Anatomi Fakultas Kedokteran Universitas Airlangga, Surabaya. Jakarta: EGC, Penerbit Buku Kedokteran.
- Soen. 1994. Isolasi Triterpen dari *Euphorbia tirucalli* L (Skripsi). Jakarta: FF UNIKA WIDMAN
- Sperling F. 1984. *Toxicology: Principal and Practice*. New York: John Willey & Sons, Inc.

